



Mini Aksiller Torakotomi ile Primer Spontan Pnömotoraks Tedavisinin Sonuçları

Results of Mini Axillary Thoracotomy for Primary Spontaneous Pneumothorax

Pnömotoraksta Mini Aksiller Torakotomi / Mini Axillary Thoracotomy for Pneumothorax

Fazlı Yanık, Yekta Altemur Karamustafaoğlu, Mustafa Kuzucuoğlu, Rüstem Mammedov, Yener Yörük
Trakya Üniversitesi Tıp Fakültesi Göğüs Cerrahi Ad, Edirne, Türkiye.

Özet

Amaç

Pnömotoraks sık bir klinik durum olarak bilinir. Mini aksiler torakotomi mükemmel sonuçlarla birlikte kolay apikal wedge rezeksiyon ve plörektomiye olanak vermesi nedeni ile pnömotorakslarda majör endikasyondur. Burada biz pnömotoraksta aksiller torakotomi deneyimimizi anlattık.

Gereç ve Yöntemler

Kliniğimizde 1996-2008 yılları arasında 56 olguya spontan primer pnömotoraks tanısı ile mini aksiler torakotomi uygulandı. Olgulardan 54' ü erkek (%96.5), ikisi kadın (%3.5) ve ortalama yaşları 28.2 (17-43) idi. Yirmidokuz olgu (%51.7) sağ pnömotoraks, 27 olgu (48.3%) sol pnömotorakstı.

Bulgular

Biz 33 olguya (%59) wedge rezeksiyon ve apikal plörektomi, 23 olguya (%41) bül ligasyonu ve apikal plörektomi uyguladık. Dört olguda morbidite gelişti, mortalite görülmedi. Ortalama hastanede kalış süresi 4.5 gün (3-8) idi. Onüç yıllık izlem süresince nüks görülmedi.

Sonuç

Mini aksiler torakotomi ile, hastanede kalış süresi kısa, ağrı daha az, kozmetik sonuçlar kabul edilebilirdi ve nüks yoktu. Mini aksiler torakotomi spontan primer pnömotorakslar da cerrahi gerektiği zaman hasta için mükemmel sonuçları nedeni ile iyi bir seçimdir.

Anahtar Kelimeler

Pnömotoraks, Torakotomi, Minimal İnvaziv.

Abstract

Aim

Pneumothorax knows a common clinical problem. Mini axillary thoracotomy major indication is pneumothorax surgery, allowing easily apical resection and pleurectomy with excellent longterm results. Herein, we describe our experience with the axillary thoracotomy for the treatment of pneumothorax.

Material and Methods

A total of 56 cases underwent mini axillary thoracotomy with the diagnosis of primary spontaneous pneumothorax in our department between 1996-2008. Fifty four of the cases were males (96.5%) and two (3.5%) were females with a mean age of 28.2 (17-43). Twenty-nine cases (51.7%) had right pneumothorax and 27 (48.3%) left pneumothorax.

Results

We performed apical wedge resection and apical pleurectomy in 33 cases (59%), bullae ligation and apical pleurectomy in 23 cases (41%). Four patients developed morbidity. There was no mortality. Median hospital stay was 4.5 day (3-8). During 13 years follow up recurrences was not detected.

Conclusions

A mini axillary thoracotomy was short hospital stay, cosmetically acceptable was not recurrence. A mini axillary thoracotomy is a good choice when a spontaneous pneumothorax requires surgery due to excellent results for the patient.

Keywords

Pneumothorax, Thoracotomy, Minimal Invasive.

DOI: 10.4328/JCAM. 288 Received: 08.06.2010 Accepted: 05.07.2010 Printed: 01.09.2011 J Clin Anal Med 2011;2(3):4-6
Corresponding Author: Yekta Altemur Karamustafaoğlu, Trakya Üniversitesi Tıp Fakültesi, Göğüs Cerrahi AD, Kat:4, Balkan Yerleşkesi 22030, Edirne, Türkiye. Tel/Faks: 0 284 2355936 · E mail: altemurk@hotmail.com

Giriş

Primer spontan pnömotoraks (PSP) sıklığı erkeklerde 7.4-18/100000, kadınlarda 1.2-6/100000, sekonder pnömotoraks erkeklerde 6.3/100000, kadınlarda 2/100000 olarak bildirilmiştir [1]. PSP'ler %25-40 oranında konservatif tedavi yöntemlerine cevap vermemekte ve cerrahi tedavi gerekebilmektedir [2]. Cerrahi girişim endikasyonları; aynı tarafın ikinci pnömotoraksında, 5-7 günden uzun süren hava kaçağında, tüp torakostomiye rağmen akciğerin ekspansen olmaması ve toraks kavitesini doldurmamasıdır. Bazı otörler ise bilgisayarlı toraks tomografisinde (BT) apikalde blep ya da bül görüldüğünde, mesleki riski olanlarda ilk atakta dahi cerrahi tedavi önermektedirler [3-5]. Pnömotoraks için yapılan operasyonlarda minimal invaziv tekniklerin kullanılması, hastanede yatış süresini kısaltması, daha estetik olması, düşük tedavi maliyeti ve yüksek hasta konforu nedeni ile son yıllarda tercih edilir olmuştur. Günümüzde PSP tedavisinde en çok aksiller torakotomi ile yapılan bül ameliyatları ve videotorakoskopik cerrahi girişimler karşılaştırılmaktadır. Biz de bu çalışmamızda; mini aksiller torakotomi ile opere ettiğimiz PSP olgularımızın sonuçlarını ve deneyimlerimizi paylaşmak istedik.

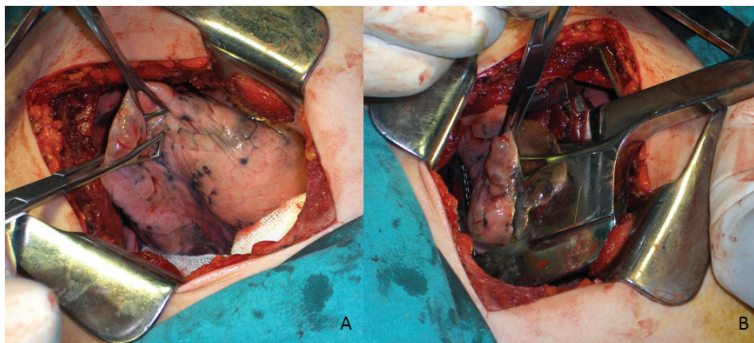
Gereç ve Yöntemler

Çalışmamıza 1996-2008 tarihleri arasında PSP nedeni ile kliniğimize başvuran 324 (%17) olgudan mini aksiller torakotomi ile opere ettiğimiz 54 erkek (% 96.5), iki kadın (%3.5), ortalama yaşları 28.2 (17-43) olan 56 ardışık olgu dahil edildi. İki olgu hariç diğerlerinin ilk pnömotoraks atağı idi. Anamnezde 49 (%87.5) olgunun sigara hikayesi mevcuttu, yedi (%12.5) olgu ise hiç sigara içmemişti. Çekilen posteroanterior akciğer grafilerinde 29 (%51.7) olguda sağ pnömotoraks, 27 (%48.3) olguda sol pnömotoraks saptandı (Tablo 1). Bu olguların biri

E/K	54/2
Ortalama yaş	28.2
Sigara +/-	49/7
Sağ/Sol	29/27
Wedge rezeksiyon+plörektomi	33
Bül ligasyonu+plörektomi	23
Ortalama yatış süresi	4.5 gün
Komplikasyon	5

(Komplikasyonlar: bir yara yeri enfeksiyonu, bir hematoma, bir ekspansiyon defekti, bir brakial parezi)

daha önce sağ pnömotoraks geçirmiş diğeri sol pnömotoraks geçirmiş ve karşı taraf pnömotoraks ile kliniğimize başvurdular ve opere edildiler. Çalışmaya tüp torakostomi sonrası 5 günden fazla hava kaçağı olan ilk atağı geçiren hastalar, aynı taraftan ikinci defa pnömotoraks olan hastalar ve mesleki risk grubunda olan hastalar (pilot,dalgıç gibi) ilk ataklarında dahil edildiler.



Resim 1: (A) Aksiller torakotomi insizyonu ve apekte büller görülmüyor. (B) TL 60 stapler ile apikal bül wedge rezeksiyon görülmüyor.

Hastaların tamamına rutin biyokimya, hemogram, EKG, PA Akciğer grafisi çektilirdi.

Bulgular

Tüm hastalara tek lümenli entübasyonla, anestezi ile koordine çalışarak düşük volümlü ventilasyon altında mini aksiller torakotomi uygulandı. Aksiller mini torakotomide hasta yan yatırıldı, kol dirsekten 90 derece fleksiyona getirilerek omuz seviyesinin üzerine kaldırıldı ve tespit edildi. Aksiller kıl çizgisinin altından, latissimus dorsi kasının önünden, pektoralis majör kasının önüne kadar 7-10 cm lik insizyon yapıldı. Buradan serratus anterior kas liflerine paralel, kas kesmeden, toraks boşluğuna 4. interkostal aralıktan girildi. Apikaldeki bül ve blepler akciğer şişirilerek kontrol edildi, aynı zamanda toraks boşluğuna izotonik sodyum klorür konularak hava kaçağı kontrolü yapıldı, bu şekilde kaçak olan büllü ya da blepli alan TL 60 stapler ile rezeke edildi (Resim1). Apikal rezeksiyonun sonunda 4. interkostal aralığa kadar parsiyel plörektomi yapılarak plöredezis yapılmış oldu. Çok yaygın bül olmayan tek tük blepli alanları olan olgulara ise bül ligasyonu ve apikal plörektomi uygulandı. Çalışmamızda 33(%59) olguya apikal wedge rezeksiyon ve apikal plörektomi, 23 (%41) olguya bül ligasyonu ve apikal plörektomi uygulandı (Tablo 1). Operasyonda bir adet apikobazal toraks dreni konuldu. Operasyon zamanı yaklaşık 45 -60 dakika olarak kaydedildi. Postoperatif PA Akciğer grafisi ekspansen olan ve hava kaçağı olmayan hastaların 48 saat sonra drenleri alındı ve 72 saat sonra taburcu edildi. Postoperatif kaçağı ve akciğeri toraks kavitesini doldurmayan hastalara sürekli negatif basınçla vakum uygulandı, işlem sonunda kaçağı kesilen ve ekspansen olan hastaların drenleri çekildi. Operasyon sonrası ağrı kontrolü ilk 24 saatte hasta kontrollü analjezi ile opioid madde uygulaması ile, sonraki 72 saatte enteral nonsteroid anti-enflamatuvar ilaçlarla sağlandı. Ek ağrı kesici ihtiyacı olmayan hastalar ilk 24 saatten sonra mobilize edildiler.

Postoperatif 4 olguda komplikasyon gelişti.(Tablo 2) Bir olguda yara yeri enfeksiyonu antibiyoterapi ve günlük ıslak pansumanlarla giderildi. Bir olguda akciğer toraks kavitesini doldurmadı fakat takiplerde stabil olması üzerine taburcu edildi. Bir hastada postoperatif birinci günde apikal hematoma oluştu bu hastaya re-torakotomi yapılarak; hematoma temizlendi ve hemostaz sağlandı, bir hastada da kolun elevasyonuna bağlı geçici brakial sinir paralizisi oluştu verilen egzesizlerle bir süre sonra düzeldi. Çalışmamızda morbidite 4 (%7) ve mortalite %0 olarak kaydedildi. Ortalama postoperatif yatış süresi 4.5 gündü (3-8gün) ve 13 yıllık takip süresince hiç nüks görülmedi.

Tartışma

Primer spontan pnömotoraks (PSP) küçük subplevral blepler ve apikla büller nedeni ile genç ve sağlıklı insanlarda da oluşabilen daha çok ince, uzun boylu erkeklerin hastalığıdır. Bu durumların dışında yaşlı insanlarda da spontan pnömotoraks tespit edilebilmekte; fakat bu kişilerde bül formasyonu ile birlikte olan ya da olmayan dif-füz amfizomatöz değişiklikler mevcuttur. Altta yatan hastalığa bağlı pnömotoraks ise sekonder pnömotoraks olup bu çalışmanın dışında tutulmuşlardır. Ama her iki grubun da minimal invaziv tekniklerle tedavisi standart tekniklere göre avantajlıdır. PSP tedavisi, cerrahin tercihinine göre; konvansiyonel cerrahi metodlarla (posterolateral torakotomi,aksiller torakotomi) ya da videotorakoskopik (VATS) tekniklerle yapılabilir. Cerrahinin 2 amacı vardır: birincisi, pnö-

motoraksa neden olan bül ve blepleri rezeke etmek, ikincisi ise rekürrensleri önlemek için plevral yapışıklığı sağlamaktır. Apikal bül ve bleplerin eksizyonu ve parsiyel plörektomi kombinasyonu rekürrens açısından mükemmel sonuçlar vermektedir. Bir çalışmada ilk epizodun tüp torakostomi ile tedavisinden sonra, ikinci pnömotoraks gelişme riski %10-21, üçüncü pnömotoraks gelişme riski %50 ve dördüncü pnömotoraks gelişme riski yaklaşık %80 olarak belirtilmiştir [6]. Bül ya da bleplerin rezeke edilmesi için stapler, bül ligasyonu, elektrokoagülasyon, lazer koagülasyon metodları kullanılmaktadır. Biz vakalarımızda TL 60 stapler kullandık ve staplere bağlı herhangi bir komplikasyon görmedik.

Aksiller torakotomiler başlangıçta üst torasik sempatektomiler ve torasik outlet sendromunda 1. kot rezeksiyonu için kullanılırken; son yıllarda apikal bül ve bleplere kolay ulaşım, postoperatif ağrının daha az olması, kas koruyucu bir insizyon şekli olması nedeni ile tercih edilir olmuştur. Aksiller torakotomide hasta ameliyat masasına yan pozisyonda yatar, dirsek koldan 90 derece fleksiyona getirilir ve omuz seviyesinin üzerine kaldırılarak tespit edilir. Burada kolun tesbitinin dikkatli yapılmasına ve kolun başa doğru fazla gergin olmamasına özen göstermek gerekir. Çünkü postoperatif kübital ve brakial pareziye neden olmaktadır. Nitekim bizimde bir hastamızda postoperatif brakial parezi gelişmiş egzersizle düzelmiştir. Pozisyon verildikten sonra insizyon aksiller kıl çizgisinin hemen altından latissimus dorsi kasının hemen önünden pektoralis majör kasının arkasına kadar 5-7 cm bir insizyon yapılır. Cilt altı geçildikten sonra latissimus dorsi ve pektoralis majör kasları zıt yanlara doğru ekarte edilirken serratus anterior kas liflerine paralel kesilerek kas kesmeden 4. interkostal aralıktan toraksa girilir.

Son yıllarda videotorakoskopik (VATS) PSP tedavisi, daha az ağrı olması, postoperatif solunum fonksiyonlarının korunması, hastanede kalış süresinin kısa olması nedeni ile tercih edilen bir yöntem olmuştur [7,8]. Fakat retrospektif araştırmalara bakıldığında VATS ile daha fazla rekürrens geliştiği bildirilme-

ktedir [9,10]. Bunun yanında VATS ile çift lümenli entübasyon yapılması gerekmektedir. Bizim operasyonlarımızda tek lümenli entübasyon yeterli olmaktadır. Anestezi ile koordine çalışılarak düşük volümlü, yüksek frekanslı kontrollü ventilasyon yapılmaktadır. Böylece postoperatif ateletazi ve akciğerin toraks kavitesini doldurması problemleri daha az olmaktadır. VATS'ın bir dezavantajıda pulmoner kollaps sırasında küçük bül ve bleplerin görülmesindeki güçlüklerdir. Halbuki aksiller mini torakotomi ile akciğer şişirilip söndürülerek bül ve bleplerin tamamı görülmekte ve araştırılmaktadır.

Wedden ve Smith torakotomi ve parsiyel plörektominin rekürrens pnömotoraksı engellemede etkili yöntem olduğunu ve bu şekilde rekürrens oranının %0.5 olduğunu bildirmişlerdir [11]. Yine çalışmalarda VATS ile mekanik plöredezis ve/veya plörektomi yapılanlarda rekürrens %0-3.6, VATS ile plörektomi uygulanmayanlarda ise bu oranın %5.9-12.5 olduğu bildirilmiştir [12-15]. Yine yapılan çalışmalarda VATS ile daha az hastanede kalış, daha az ağrı, daha az insizyon skarı olmasına rağmen, aksiller torakotomi ile karşılaştırıldığında postoperatif nüks oranı aksiller torakotomi ile büllektomi ve plörektomi yapılanlardan fazladır [16,17] Sawada ve arkadaşlarının yaptıkları VATS ile torakotomiyi karşılaştıran 281 PSP'li olgunun irdelendiği çalışmada rekürrens oranı; torakotomiden sonra %3 ve VATS'dan sonra %11.7 bulunmuştur [17]. Bunun nedeni belki akciğer ve göğüs duvarı arasında VATS ile daha az yapışıklığın oluşması olabilir. Çalışmamızda apikal wedge rezeksiyon ve parsiyel plörektomi uyguladığımız olguların hiçbirinde nüks görmedik, bu nedenle mini aksiler torakotomi VATS'a göre daha invaziv bir yöntem olmasına rağmen düşük rekürrens oranı nedeni ile PSP tedavisinde kullanışlı bir yöntem olduğuna inanıyoruz.

Kaynaklar

- Melton LJ 3rd, Hepper NG, Offord KP. Incidence of spontaneous pneumothorax in Olmsted County, Minnesota: 1950 to 1974. *Am Rev Respir Dis*. 1979;120:1379-82.
- Freixinet JL, Canali's E, Julia' G, Rodriguez P, Santana N, Rodriguez de Castro F. Axillary Thoracotomy versus videothoracoscopy for the treatment of primary spontaneous pneumothorax. *Ann Thorac Surg* 2004;78:417-20.
- Torresini G, Vaccarilli M, Divisi D, Crisci R. Is video-assisted thoracic surgery justified at first spontaneous pneumothorax? *Eur J Cardiothorac Surg* 2001;20:42-5.
- Smit HJ, Wienk MA, Schreurs AJ, Schramel FM, Postmus PE. Do bullae indicate a predisposition to recurrent pneumothorax? *British J Radiol* 2000;73:356-9.
- Freixinet J, Canali's E, Rivas JJ, Rodriguez de Castro F, Torres J, Gimferrer. Surgical treatment of primary spontaneous pneumothorax with video-assisted thoracic surgery. *Eur Respir J* 1997;10:409-11.
- Weeden D, Smith GH. Surgical experience in the management of spontaneous pneumothorax 1972-82. *Thorax* 1983; 38:737-43.
- Inderbitzi RGC, Leiser A, Furrer M, Althaus U. Three years experience in video-assisted thoracic surgery (VATS) for spontaneous pneumothorax. *J Thorac Cardiovasc Surg* 1994;107:1410-5.
- Bertrand PC, Regnard JF, Spaggiari L, Levi JF, Magdeleinat P, Guibert L, Levasseur P. Immediate and long-term results after surgical treatment of primary spontaneous pneumothorax by VATS. *Ann Thorac Surg* 1996, 61: 1641-1645
- Balduyck B, Hendriks J, Lauwers P, Van Schil P. Quality of life evolution after surgery for primary or secondary spontaneous pneumothorax: a prospective study comparing different surgical techniques. *Interact Cardiovasc Thorac Surg* 2008, 7:45-49.
- Schramel FM, Postmus PE, Vanderschueren RG. Current aspects of spontaneous pneumothorax. *Eur Respir J* 1997, 10:1372-1379
- Massard G, Thomas P, Wihlm JM. Minimally invasive management for first and recurrent pneumothorax. *Ann Thorac Surg* 1998, 66:592-599.
- Weeden D, Smith GH. Surgical experience in the management of spontaneous pneumothorax. *Thorax* 1983; 38: 737-743
- Bertrand PC, Regnard JF, Spaggiari L, Levi JF, Magdeleinat P, Guibert L, Levasseur P. Immediate and long-term results after surgical treatment of primary spontaneous pneumothorax by VATS. *Ann Thorac Surg* 1996; 61: 1641-1645
- Mouroux J, Elkaim D, Myx A, Perrin C, Rotomondo C, Chavaillon JM, Blaive B, Richelme H. Video-assisted thoracoscopic treatment of spontaneous pneumothorax: technique and results of one hundred cases. *J Thorac Cardiovasc Surg* 1996; 112: 385-391
- Hayashida R, Hattori R. Postoperative recurrence of pneumothorax after thoracoscopic surgery: a clinical review. *Jpn J Chest Dis* 1996; 55: 352-357
- Hazelrigg SR, Landreneau RJ, Mack M, Acuff T, Seifert PE, Auer JE, Kikuchi K, Yoshizu A, Naruke M, Eguchi K, Izumi Y, Horinouchi H, Kawamura M, Kobayashi K. Thoracoscopic surgery for spontaneous pneumothorax. *Jpn J Chest Dis* 1996; 55: 347-351
- Haraguchi S, Koizumi K, Hioki M, Orii K, Kinoshita H, Endo N, Tomita T, Hoshina H, Shimizu K. Postoperative recurrences of pneumothorax in video-assisted thoracoscopic surgery for primary spontaneous pneumothorax in young patients. *J Nippon Med Sch*. 2008 Apr;75(2):91-5.
- Sawada S, Watanabe Y, Moriyama S. Video-assisted thoracoscopic surgery for primary spontaneous pneumothorax: evaluation of indications and long-term outcome compared with conservative treatment and open thoracotomy. *Chest*. 2005 Jun;127(6):2226-30.